


Liječenje pasa s grudno-slabinskim sindromom



M. Mamić, P. Dmitrović, T. Kovač, V. Plichta i B. Pirkić*

Sažetak

Bolest međukralježničnog diska čest je uzrok ozljede leđne moždine i motorne disfunkcije te se najčešće javlja u grudno-slabinskom segmentu kralježnice. Retrospektivnim istraživanjem u razdoblju od sedam godina obuhvaćena su 104 slučaja pasa s grudno-slabinskim (GS) sindromom liječenih na Klinici za kirurgiju, ortopediju i oftalmologiju Veterinarskog fakulteta Sveučilišta u Zagrebu. Većina pasa imala je akutnu kliničku sliku s visokim stupnjem neurološkog deficita. Francuski buldog bio je najčešći hondrodistrofični tip pasmine u koje se javljao GS sindrom dok je njemački ovčar bio najbrojniji u nehondrodistrofičnom tipu pasmine. GS sindrom u većem broju javljao se u muških jedinki. Ekstruzija diska u oba tipa pasmine javljala se u području T12-T13 i T13-L1 međukralježničnog prostora.

Podatci o oporavku poznati su za 61,53 % pacijenata od čega je 70,44 % pacijenata postiglo zadovoljavajući oporavak. Nad svim pacijentima u provedenom istraživanju kao operacijska tehnika koristila se bilateralna mini-hemilaminektomija izvedena od strane istog operatera. U 30 % pacijenata neovisno o nalazu mijelografije, materijal diska uočen je s obje strane međukralježničnog prostora zbog čega je opravdano razmotriti primjenu bilateralne mini-hemilaminektomije kao metodu izbora pri liječenju pasa s GS sindromom. Ovi rezultati će koristiti u budućim istraživanjima GS sindroma te će doprinijeti u njegovoj dijagnostici i liječenju.

Ključne riječi: *grudno-slabinski sindrom, pas, bolest međukralježničnog diska, bilateralna mini-hemilaminektomija*

Uvod

Degeneracija diska i protruzija ili ekstruzija materijala diska u kralježnični kanal najčešći su uzroci neurološkog sindroma u pasa (Slatter, 2003.). U 66 %-83 % slučajeva problem se javlja u grudno-slabinskom (GS) segmentu kralježnice (Gage, 1975.). Disk je anatomska struktura koja povezuje segmente kralježnične moždine te umanjuje i apsorbira sudaranja susjednih kralježaka i pritom omogu-

ćuje normalne pokrete kralježnice (Hoerlein, 1987.). Protruzija diska definira se kao parcijalna ruptura fibroznog prstena uz hernijaciju jezgre u napuknuti dio prstena, a ekstruzija diska opisana je kao ruptura fibroznog prstena i ulazak jezgre diska u kralježnični kanal (Hansen, 1952.). Takva stanja mogu dovesti do kompresije i kontuzije leđne moždine te sekundarno do njene ozljede (Olby, 1999.). Stupanj

Marija MAMIĆ, dr. med. vet., asistentica, Petra DMITROVIĆ, dr. med. vet., asistentica, Valentina PLICHTA, dr. med. vet., asistentica, dr. sc. Boris PIRKIĆ*, (dopisni autor, e- mail: bpirkic@vef.hr), dr. med. vet., redoviti profesor, Veterinarski fakultet Sveučilišta u Zagrebu, Hrvatska; Tajna KOVAČ, dr. med. vet., Zagreb, Hrvatska

neurološkog deficita koji se pritom javlja je promjenjiv i u mnogome utječe na prognozu. Klinički znaci variraju od spinalne hiperestezije do paraplegije sa ili bez percepcijom boli (Hoerlein, 1956.). Degenerativne promjene brže se odvijaju kod hondrodistrofičnih pasmina (pekinezer, jazavčar, francuski buldog, koker španijel). Tipovi dislokacije intervertebralnog diska opisuju se kroz podjelu od tri tipa (Hansen, 1952.). Bolest diska GS kralježnice najčešće se liječi operacijski, a temelji se na dekompresiji leđne moždine i uklanjanju materijala diska. Najzastupljenije tehnike su hemilaminektomija i mini-hemilaminektomija. Uspješnost oporavka nakon operacije je 83 %-100 % u pacijenata s očuvanom dubokom boli, dok je u pacijenata u kojih duboka bol izostaje 50 % (Olby i sur., 2003.).

Anatomske karakteristike međukralježničnog diska

Međukralježnični disk je složene strukture koju nalazimo između parova kralježaka dužinom cijele kralježnice, osim u području alanto-aksijalnog zgloba (Evans, 1979.). Sastoji se od tri glavne strukture: vanjskog čvrstog dijela (hrskavične završne ploče), želatinoznog dijela pulpozne jezgre (*nucleus pulposus*) smještenog u središtu diska te periferno smještenog fibroznog prstena (*annulus fibrosus*). Hrkavična se završna ploča nalazi na površinama međukralježnog diska uz gornji i donji koštani dio kralješka. Glavna uloga ploče je prijenos i opskrba diska hranjivim tvarima (Crock i Goldwasser, 1984.). *Nucleus pulposus*, želatinozna je masa koja čini jezgru diska. Embrionalni je ostatak notokorda, strukture koja je osnova primitivnog osovinskog kostura (Coventry, 1969.). Sastoji se od proteoglikana i vode povezane nepravilnom mrežom kolagena tipa 2 i elastina. Fizikalno se jezgra ponaša kao vodeni jastuk i prilikom opterećenja ravnomjerno prenosi pritisak na hrskavične pločice, a i na prsten.

Anulus fibrosus fibrozna je košara koja okružuje jezgru diska. Građen je od vezivne hrskavice i kolagenih vlakana koja su organizirana na način da tvore niz slojeva lamela koje su gušće raspoređene u ventralnom dijelu, a nešto rjeđe u dorzalnom dijelu fibroznog prstena (Inoue, 1981.).

Degenerativne promjene međukralježničnog diska

Kao i ligamenti i hrskavične pokrovne ploče kralježaka i međukralježnični diskovi hrane se difuzijom iz okoline zbog čega su izloženi degenerativnim procesima, osobito povezanim sa starenjem i ponavljanim mikrotraumama (Maroudas, 1988.). Međukralježnični disk prolazi kroz najintenzivnije degenerativne promjene od svih mišićno-koštanih struktura u ljudskom tijelu, a te promjene nastupaju kronološki ranije od drugih degenerativnih promjena (Taylor i sur., 1992.). Permeabilnost završnih ploča i kapilarna mreža se tijekom starenja smanjuju što dovodi do poremećenog metabolizma. Količina proteoglikana se smanjuje, osobito u *nucleus pulposus*. Dolazi do porasta udjela kolagena tipa 1 koji zamjenjuje kolagen tipa 2 (Ghosh i sur., 1976.). Ova promjena u kemijskom sastavu dovodi do poremećaja građe *anulusa fibrosusa* čiji se koncentrični krugovi sljepljuju i gube snagu. Smanjenjem udjela vode, dolazi do gubitka jasne granice između *nucleus pulposusa* i *anulusa fibrosusa* (Yu i sur., 1989.). Hansen (1952.) je degenerativne promjene na disku tijekom starenja opisao u hondrodistribičnih (H) i nehondrodistribičnih (NH) pasmina pasa. Njegovi histološki opisi razlikuju *fibroznu metaplaziju diska* koja se javlja u NH pasa nasuprot *hondroidnoj metaplaziji* diska koja je karakterističnija za H pse. Postoje bitne razlike degeneracije diska između H i NH pasa. U H pasmina pasa (pekinezer, jazavčar, francuski buldog, koker španijel) (Goggin i

Franti, 1970.) već u starosti od godinu dana želatinozna je jezgra u potpunosti zamijenjena hrskavičnim tkivom (Hansen, 1952.). Hondrifikacija uključuje pad u koncentraciji glikozaminoglikana i povećanje u koncentraciji kolagena, tako da se udio kolagena poveća na 30-40 % (Ghosh i sur., 1976.). Promjene se najčešće odvijaju u području GS kralježnice (Hoerlein, 1953.).

Pulpozna je jezgra u međukralježničnom disku NH pasmina očuvana tijekom većeg dijela života. Starošću dolazi do gubitka vode i mukopolisaharida te smanjenja koncentracije hijaluronske kiseline, posebno u području same jezgre (Hendry, 1958.). Gubitak vode događa se paralelno s progresivnim padom u sastavu glikozaminoglikana jezgre i prstena (Taylor i Akeson, 1971.). Tendencija procesa fragmentacije lamela prisutna je u 50 % sedmogodišnjih NH pasa kod koji su gotovo uvijek prisutne radijalne i koncentrične fisure u području fibroznog prstena, tako da lamele posljedično postaju neuniformno organizirane (Taylor i Akeson, 1971.).

Prema Hoerleinu (1987.), 2 % svih dijagnostificiranih bolesti u pasa je bolest međukralježničnog diska. U svim dosadašnjim istraživanjima, promjene se najčešće javljaju u GS području. Međukralježnični prostori T12-T13 te L13-L1 navode se kao najčešća lokalizacija promjena s postotkom od 65,6 % (Gage, 1975.). U nehondrodistrofičnih pasmina pasa mjesto koje je najčešće zahvaćeno lezijom je međukralježnični prostor L1-L2 (Gage, 1975.).

Klinička slika u pasa s degenerativnim promjenama međukralježničnog diska

Paraspinalna hiperestezija jedan je od prvih znakova bolesti diska u GS dijelu kralježnice (Ferreira i sur., 2002.). Gubitak propriocepcije praćen slabošću stražnjih ekstremiteta (parapareza) također su jedni od ranih znakova bolesti. Ovisno o trajanju bolesti ti simptomi

često progradiraju do gubitka pokretljivosti, urinarne i fekalne inkontinencije, paraplegije sa ili bez gubitka boli (Olby i sur., 2003.). Progresija bolesti često doводи do preklapanja kliničkih simptoma. Disfunkciju leđne moždine određujemo procjenom stava i posturalnih reakcija, dok neuroanatomsku lokalizaciju određujemo procjenom spinalnihrefleksa (Colter i Rucker, 1988.). Ozljeda moždine najjača je na mjestu dislokacije diska. Ozljede leđne moždine mogu biti akutne ili kronične, ovisno o trajanju procesa (Hall i Wolf, 1986.). Kod akutnih ozljeda, mehaničkim djelovanjem na leđnu moždinu nastaju primarne ozljede koje rezultiraju krvarenjima i promjenama sive tvari (Bergman i sur., 2000.). Sekundarne promjene nastaju kratko nakon primarnih, a karakterizira ih nekroza i apoptoza neurona (Crowe i sur., 1997.). Kod 5-10 % težih ozljeda leđne moždine, nekroza može prijeći u mijelomalaciju kod koje dolazi do rastapanja moždine (Summers i sur., 1995.). Mijelomalacija u pasa s ozljedom u području T3-L3 segmenta moždine doводи do hipotonije analnog i uretralnog sfinktera (De Lahunta, 1983.).

Metode dijagnostike bolesti međukralježničnog diska

U dijagnostici vezanoj uz patologiju međukralježničnog diska koristi se nekoliko metoda. Prije svega je važno pravilno, pažljivo i detaljno izvesti klinički neurološki pregled. U svih pasa sa sumnjom na bolest diska potrebno je napraviti rendgen kralježnice kako bi se isključile druge bolesti poput diskospondilitisa, traume ili neoplazija. U veterinarskoj medicini često korištena metoda u dijagnostici bolesti diska je mijelografija (Coates, 2000.). U 85,7 %-98 % slučajeva, nalaz mijelografije bio je u korelaciji s operacijskim nalazom (Olby i sur., 1994.). Glavni nedostatak mijelografije je njezina invazivnost i velik broj nuspojava koje se mogu javi-

ti nakon aplikacije kontrasta (Widmer i Belvins, 1991.). Računalna tomografija ili CT (engl. *computed tomography*) koristi se u kombinaciji s mijelografijom. CT identificira velike strukturne promjene u disku poput mineralizacije, ali nije precizan u prikazu finijih struktura (Modic i sur., 1988.). Magnetna rezonancija (engl. *magnetic resonance imaging*, MRI) smatra se optimalnom metodom u dijagnostici bolesti međukralježničnog diska. Sether i sur. (1990.) zaključili su da je MRI najbolja dijagnostička metoda za rano prepoznavanje degeneracije diska u pasa. Prema jednom istraživanju MRI je 100 % osjetljiv i 79 % specifičan u otkrivanju degeneracije diska u NHD pasa (Seiler i sur., 2003.).

Liječenje bolesti međukralježničnog diska

Konzervativno liječenje

U pasa s GS sindromom može se pristupiti kirurškom liječenju ili konzervativnoj terapiji. Konzervativna se terapija sastoji od strogog mirovanja, fizikalne terapije, analgetske i protuupalne terapije (steroidi ili nesteroidni protuupalni lijekovi (NSPUL)) (Sharp i Wheeler, 2005.). Najčešće se primjenjuje u pacijenata s akutnim tijekom bolesti uz očuvanu pokretljivost (Coates, 2000.). U veterinarskoj medicini, mirovanje je bitan faktor u konzervativnom liječenju. Preporučeno trajanje mirovanja prema nekim autorima je i do 6 tjedana (Bagley, 2005.). Najčešći NSPUL koji se koriste u protuupalnoj terapiji su karprofen i meloksikam u propisanim dozama. U literaturi postoje brojni protokoli koji se koriste u protuupalnoj terapiji steroidima. Većina autora naglasak stavlja na korištenje kratko djelujućih steroida u protuupalnim dozama. Iako terapija steroidima još uvijek izaziva brojne rasprave među kliničarima u veterinarskoj i humanoj medicini u dosadašnjim istraživanjima nije dokazana njihova neučin-

kovitost. Većina autora stoga zaključuje da se njihovom pravilnom primjenom može pomoći pacijentima (Mankin i Forterre, 2015.).

Operacijsko liječenje bolesti međukralježničnog diska

Dekompresija leđne moždine i uklanjanje ekstrudiranog materijala diska cilj je operacijskog liječenja bolesti diska (Sturges i Dickinson, 2004.). Postoji više opisanih dekompresijskih tehnika koje se koriste u kirurškom liječenju GS kralježnice. Najčešće su hemilaminektomija i mini-hemilaminektomija koje se razlikuju prema pristupu u kralježnični kanal (Coates i sur., 2003.). Hemilaminektomija uključuje uklanjanje zglobnih površina, lamine i pedikula s jedne strane kralješka. Prednost hemilaminektomije je bolja vizualizacija i pristup materijalu diska (Gage i Hoerlein, 1968.). Kako bi se pristupilo kanalu, kod mini-hemilaminektomije, uklanjanju se samo pedikuli. Osim manje invazivnosti i traume okolnog tkiva, kreiranjem manjeg prozora u kralježnični kanal, smanjuje se biomehanička nestabilnost kralježnice i ubrzava se oporavak (Bitetto i Thacher, 1987.). Svensson i sur. (2017.) u svom istraživanju zaključuju da je kod mini-hemilaminektomije manji postotak rezidualnog materijala diska, najvjerojatnije zbog lateralnog pristupa koji omogućuje bolju vizualizaciju.

Materijali i metode

Predmet istraživanja

U istraživanje su uključeni pacijenti s dijagnozom grudno-slabinskog sindroma koji su operacijski liječeni na Klinici za kirurgiju, ortopediju i oftalmologiju (KKOO) Veterinarskog fakulteta Sveučilišta u Zagrebu u razdoblju od 1. siječnja 2011. do 1. srpnja 2018. godine. Pacijenti kojima je na temelju anamnestičkih podataka, kliničkih znakova ili rendgenološkom pretragom postavljena sumnja na kompresiju leđne moždine (LM) u

području grudno-slabinske kralježnice, a nisu operacijski liječeni, isključeni su iz istraživanja.

Metode

Iz zdravstvenih kartona arhive KKOÖ prikupljeni su podatci o pacijentima. Praćeni su sljedeći parametri: spol, dob, pasmina, tjelesna težina, trajanje bolesti, stupanj deficita i podatci o samostalnom mokrenju, lokalizacija procesa, trajanje bolničkog liječenja, korišteni protuupalni lijekovi, ishod operacijskog liječenja i trajanje oporavka.

U spomenutom vremenskom razdoblju obrađeni pacijenti podijeljeni su u 2 skupine, ovisno o pasmini; prva obuhvaća hondrodistrofične pasmine pasa (H), a druga skupina obuhvaća nehondrodistrofične pasmine pasa (NH). Psi križanih pasmina svrstani su u NH skupinu.

Svi su psi zaprimljeni na KKOÖ gdje su klinički pregledani te kirurški obrađeni i stacionirani. Prije operacijskog zahvata učinjen je neurološki pregled i određen neurološki status prema modificiranoj Frankel skali. Prema njoj pse smo podijelili u 5 kategorija: 1 stupanj= znaci boli; 2 stupanj= deficit propriocepcije; 3 stupanj= parapareza; 4 stupanj= paraplegija uz osjet duboke boli; 5 stupanj= paraplegija uz izostanak osjeta duboke boli. Samostalno mokrenje procijenjeno je kao prisutno, izostaje ili nepoznato. Sumnja na kompresiju LM potvrđena je mijelografijom (kontrastnom pretragom LM) i operacijskim zahvatom. Bilateralna minihemilaminektomija bila je metoda kirurškog liječenja u svih pasa.

U svih životinja korišten je isti anesteziološki protokol. Mijelografija se izvodila u intravenskoj anesteziji. U premedikaciji je korišten metadon kao opioidni analgetik te midazolam kao sedativ i miorelaksans. U indukciji se rabio propofol. Nakon premedikacije i indukcije, životinja je intubirana. Ukoliko je nalaz mijelografije bio pozitivan, a

operacijski zahvat indiciran životinje su stavljene na CRI (engl. *constant rate infusion*) fentanila. Prije tog su dobile inicijalnu dozu fentanila. Bilateralna minihemilaminektomija izvodila se u općoj inhalacijskoj anesteziji. Vitalne funkcije pacijenata praćene su preko monitora. Operacijski je zahvat na svim životinjama uključenim u istraživanje izvodio isti kirurg.

Operirani su psi ostali stacionirani na KKOÖ najčešće 48 sati. Ukoliko je u pojedinih pasa ranije započeta protuupalna terapija (steroidi ili NSPUL) ista terapija je nastavljena i nakon operacije. Ostatok postoperativne terapije uključivao je tekućinsku terapiju u dozi održavanja (2-4 mL/kg/h i.v.) uz nastavak analgetske terapije CRI fentanila (0,1-0,4 ug/kg/min i.v.) sve do početka djelovanja fentanilskog flastera (Durogesic flaster). Ukoliko je bilo potrebno, mokraćni je mjehur pražnjen manualno svakih 6-8 sati sve do pojave znakova samostalnog mokrenja.

Informacije o oporavku retrospektivno smo sakupili iz medicinske dokumentacije. Ocijenili smo ga prema dva parametra, mogućnosti kretanja i samostalnog mokrenja životinje kao najbitnijim značajkama za vlasnika pacijenta.

Statističke metode

Statistička analiza obavljena je korištenjem statističkog programa Statistica for Windows v.13.3 (StatSoft Inc., 2017). Normalnost distribucije testirana je Kolmogorov-Smirnovljevim testom. Kod normalne distribucije numerički podatci izraženi su srednjom vrijednošću i standardnom devijacijom, dok su podatci kod kojih distribucija nije normalna izraženi medijanom i interkvartilnim rasponom. Kvalitativni (kategorijski) podatci prikazani su raspodjelom učestalosti po skupinama i udjelom. Za testiranje značajnosti razlika među skupinama, ovisno o normalnosti raspodjele podataka, korišten je

Studentov t-test ili Mann Whitney-ev U test. Za provjeru razlika između kategorijskih podataka korišten je χ^2 test. Razina statističke značajnosti utvrđena je na razini $P < 0,05$.

Rezultati

Ukupan broj životinja u istraživanju

Rezultati istraživanja odnose se na arhivske podatke pasa, pacijenata KKOO Veterinarskog fakulteta Sveučilišta u Zagrebu, zaprimljenih u razdoblju od 1. siječnja 2011. do 1. srpnja 2018. godine. U navedenom razdoblju, ukupno 154 psa su zaprimljena i operacijski liječena zbog bolesti kralježnice. Od ukupnog broja operiranih pacijenata, njih 104 (67,53 %) operacijski je liječeno zbog grudno-slabinskog sindroma. Broj pacijenata operiranih zbog grudno-slabinskog sindroma podijeljen je u dvije skupine od kojih su 49,04 % (51/104) bili hondrodistrofične pasmine, a 50,96 % (53/104) nehondrodistrofične pasmine.

Spol pasa s grudno-slabinskim sindromom

Spol pasa s GS sindromom unutar H i NH skupine izražen je omjerom muških (M) i ženskih (Ž) životinja. Gledajući ukupnu populaciju od 104 psa uočeno je da ukupni omjer M:Ž iznosi 71,15 % : 28,85 %. Unutar skupine H uočeno je 27,45% (14/51) ženki te 72,55% (37/51) pasa mužjaka. Unutar skupine NH uočeno je 30,19 % (16/53) pasa ženskog spola i 69,81 % (37/53) pasa muškog spola (Tabela 1.).

Dob pasa s grudno-slabinskim sindromom

Psi uključeni u istraživanje bili su prosječne dobi $5,96 \pm 2,42$ godina. Najmlađa životinja bila je dobi godinu dana, a najstarija 13 godina. Unutar skupine H prosječna dob pacijenta bila je $5,82 \pm 2,43$ godina (2 - 13). Unutar

Tabela 1. Spol životinja unutar skupina hondrodistrofičnih (H) i nehondrodistrofičnih (NH) pasmina pasa

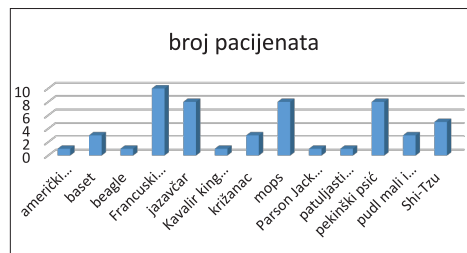
Spol životinje	H (n)	NH (n)	Ukupan broj (n)
Mušjaci	37	37	74
Ženke	14	16	30
Ukupan broj	51	53	104

skupine NH najmlađi pacijent imao je godinu dana, a najstariji 13 godina. Prosječna dob bila je $6,06 \pm 2,44$ godina. Uspoređujući H i NH skupinu, nije nađena statistički značajna razlika u dobi između hondrodistrofičnih i nehondrodistrofičnih pasmina pasa ($P = 0,49$, Mann Whitney U test).

Pasmina pasa s grudno-slabinskim sindromom

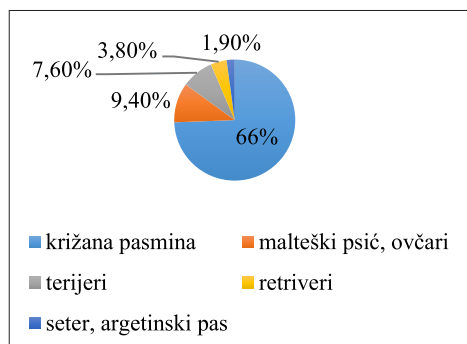
U ukupnoj populaciji od 104 pacijenata, zabilježeno je u obje skupine po 13 pasmina 26 različitih pasmina pasa. U H skupini najviše je bilo francuskih buldoga 19,61 % (10/51), a slijede ih jazavčari, pekinški psić i mops (Pug) s 15,69 % (8/51) te Shi-Tzu s 11,76 % (6/51). Od ostalih pasmina, u manjem broju javljali su se baset, pudl, španijeli (američki kocker i Kavalir king Charles) te Jack Russell terijer i pinč.

Unutar skupine NH, 66,04 % (35/53) pacijenata bilo je križane pasmine dok su u preostalom postotku 9,43 % (5/53) zabilježeni malteški psić i ovčari



Slika 1. Grafički prikaz pasmina unutar skupine hondrodistrofičnih pasmina pasa

(njemački ovčar, hrvatski ovčar, škotski ovčar, švicarski bijeli ovčar), 7,55% (4/53) terijeri (američki stafordski terijer, stafordski bulterijer, jorkširski terijer i njemački lovni terijer). Dva psa (3,77 %) bila su pasmine zlatni retriever dok je po jedan primjerak (1,89 %) zabilježen seter i argetinski pas.



Slika 2. Grafički prikaz pasmina unutar skupine mehondrodistrofičnih pasmina pasa

Tjelesna težina pasa s grudno-slabinskim sindromom

Prosječna tjelesna težina ukupnog broja pacijenata u istraživanju je $13,55 \pm 8,72$ kg. U skupini H prosječna tjelesna težina iznosila je $10,1 \pm 4,23$ kg. Minimalna tjelesna težina unutar te skupine iznosila je 3,6 kg, a maksimalna zabilježena 23,6 kg. U NH skupini prosječna tjelesna težina pacijenta je $16,87 \pm 10,52$ kg. Najlakša životinja težila je 1,5 kg, a najteža 49 kg. Uspoređujući H i NH skupinu za svojstvo težine, uočena je statistički značajna razlika u težini među promatranim skupinama ($P=0,000044$, Student t-test).

Trajanje bolesti

Trajanje bolesti, odnosno kliničkih simptoma definirano je razdobljem od trenutka kada je vlasnik uočio prve simptome do trenutka dolaska životinje na Kliniku. Podijelili smo ga na akutno (24-72 sata) i kronično (>3 tjedna). Iz

anamnestičkih podataka, trajanje bolesti poznato je za 89,42 % (93/104) pacijenata. U skupini H bilo je 48,39 % (45/93) slučajeva, od toga 84,44 % (38/45) akutnih i 15,6 % (7/45) kroničnih. U skupini NH ukupno je bilo 51,61 % (48/93) slučajeva, od čega 85,42 % (41/48) akutnih i 14,58 % (7/48) kroničnih. Uspoređujući H i NH skupinu za svojstvo trajanja bolesti, nije uočena statistički značajna razlika ($P=0,9$, Hi kvadrat test).

Tabela 2. Broj akutnih i kroničnih slučajeva u hondrodistrofičnih (H) i nehondrodistrofičnih (NH) pasmina pasa

TRAJANJE BOLESTI	H	NH	UKUPNO
AKUTNO (24-72 sata)	38	41	79
KRONIČNO (> 3 tjedna)	7	7	14
UKUPNO	45	48	93

Stupanj deficita u pacijenata s grudno-slabinskim sindromom

Od ukupno 104 pacijenta, podatci o stupnju deficita postoje za 95 pacijenata. U skupini H medijan deficita pacijenata iznosio je 4 (interkvartilnog raspona 3-5). U skupini NH medijan deficita iznosio je 4 (interkvartilnog raspona 4-4). Uspoređujući H i NH skupinu, nije uočena statistički značajna razlika u stupnju deficita ($P=0,179$, Mann Whitney U test).

Kontrola mokrenja u pasa s grudno-slabinskim sindromom

Kontrola mokrenja jedan je od simptoma koji je bitan pri određivanju stupnja neurološkog deficita. Ovisno o anamnezi te kliničkom pregledu, pacijente smo podijelili u tri skupine prema mogućnosti samostalnog mokrenja: da, ne i nepoznato. U skupini H 13,73 % (7/51) pacijenata kontroliralo je mokrenje dok 35,29 % (18/51) pacijenata nije. Podatci o mokrenju nepoznati su za 50,98 % pacijenata

Tabela 3. Stupanj neurološkog deficita unutar skupina hondrodistrofičnih (H) i nehondrodistrofičnih (NH) pasmina pasa

STUPANJ	NEUROLOŠKI DEFICIT	H %/ (n)	NH %/ (n)
1	Bol	-	-
2	deficit propriocepcije, ataksija	4,3 (2/46)	-
3	Parapareza	26,1 (12/46)	10,2 (5/49)
4	paraplegija uz očuvan osjet duboke boli	56,5 (26/46)	79,6 (39/49)
5	Paraplegija uz gubitak osjeta duboke boli	13 (6/48)	10,2 (5/49)

Tabela 4. Najčešći međukralježnični prostor u skupini hondrodistrofičnih (H) i nehondrodistrofičnih (NH) pasmina pasa

LOKALIZACIJA (međukralježnični prostor)	H (n)	NH (n)	UKUPNO (n)
T10 – T11	3	2	5
T11 – T12	10	4	14
T12 – T13	13	13	26
T13 – L1	13	13	26
L1 – L2	4	3	7
L2 – L3	5	8	13
UKUPNO	48	43	91

(26/51). U skupini NH 18,87 % (10/53) pacijenata kontroliralo je mokrenje dok njih 43 % (23/53) nije. Za 37,74 % (20/53) pacijenata podatak je nepoznat. Usporedbom H i NH skupine za navedeno svojstvo nije uočena statistički značajna razlika ($P=0,39$, Hi kvadrat test).

Uspoređujući stupanj deficita s podacima o mogućnosti kontrole mokrenja, uočena je statistički značajna razlika između skupine pacijenata s očuvanom kontrolom mokrenja i pacijenata koji nisu kontrolirali mokrenje. Pacijenti koji su imali viši stupanj deficita nisu mogli samostalno mokriti ($P=0,0021$, Mann Whitney U test).

Najčešća lokalizacija ekstruzije i proturizije diska

U skupini H, proturizija diska najčešće se javljala u međukralježničnim

prostorima T12–T13 i T13–L1 u 26 % (13/50) slučajeva. Podatak o mjestu proturizije nepoznat je u jednom slučaju. U dva slučaja, materijal diska nađen je u dva prostora (T11–T12; T12–T13 i T13–L1; L1–L2). U skupini NH u 24,5 % (13/53) disk je nađen u prostorima T12–T13 i T13–L1, dok je u 10 slučajeva disk nađen u dva ili više međukralježničnih prostora, najčešće (T12–T13; T13–L1 i L1–L2).

Operacijski nalaz

Podatci o operacijskom nalazu poznati su za 76,92 % (80/104) pacijenata. Materijal diska nađen je u 80 % pacijenata (64/80) dok u 13,75 % (11/80) pacijenata disk nije nađen. Hematom u međukralježničnom prostoru nađen je u 6,25 % (5/80) pacijenata. U 30 % (24/80) slučajeva, bilateralnom minihemilaminektomijom materijal diska nađen je na obje strane

Tabela 5. Operacijski nalaz u skupini hondrodistrofičnih (H) i nehondrodistrofičnih (NH) pasmina pasa ovisno o broju pacijenata i strani međukralježničkog prostora

SKUPINA	DESNA STRANA	LIJEVA STRANA	OBOSTRANO	HEMATOM	BEZ DISKA
H (n)	10	10	8	1	7
NH (n)	10	10	16	4	4
UKUPNO (n)	20	20	24	5	11

međukralježničkog prostora. U jednakom postotku, koji je iznosio 25 % (20/80) materijal diska nalazio se u desnom i lijevom međukralježničnom prostoru.

Trajanje bolničkog liječenja

Trajanje hospitalizacije obuhvaća vremenski period od dana primitka životinje na KKOO u svrhu liječenja, do dana otpusta životinje. U istraživanju, prosječno vrijeme hospitalizacije za ukupan broj pacijenata bilo je $3,9 \pm 1,7$ dana. Najkraće trajanje hospitalizacije iznosilo je 2 dana, a najduže 11 dana. U skupini H prosječno trajanje bolničkog liječenja bilo je $3,69 \pm 1,42$ dana, a najduža hospitalizacija bila je 8 dana. U skupini NH trajanje liječenja iznosilo je $4,11 \pm 1,93$ dana uz najdužu zabilježenu hospitalizaciju u trajanju od 11 dana. Uspoređujući H i NH skupinu za svojstvo trajanja bolničkog liječenja nije ustvrđena statistički značajna razlika ($P=0,42$, Mann Whitney U test).

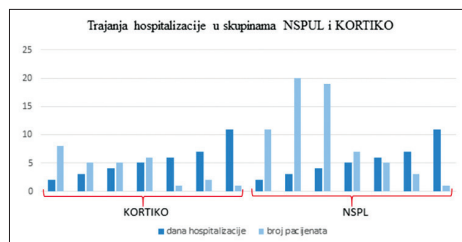
Korišteni protuupalni lijekovi kod pasa s grudno-slabinskim sindromom

Ovisno o ranije započetoj protuupalnoj terapiji kod pacijenata koji su operacijski liječeni, ista terapija nastavljena je i postoperativno. Korišteni lijekovi podijeljeni su u dvije skupine: NSPUL i steroidni protuupalni lijekovi. Podatci o korištenim lijekovima poznati su u 93,3 % pacijenata (97/104). U skupini H u 65,96 % pacijenata korišten je NSPUL, a u 34,04 % pacijenata neki od steroidnih lijekova. U skupini NH u 72 % pacijenata kori-

šten je NSPUL, a u 28 % pacijenata steroidni protuupalni lijek.

Usporedba korištenih protuupalnih lijekova i trajanja bolničkog liječenja

Podatci o trajanju bolničkog liječenja uspoređeni su ovisno o tome jesu li pacijenti primali NSPUL ili steroidne protuupalne lijekove. U grupi NSPUL prosječno trajanje liječenja je $3,88 \pm 1,66$ dana dok je u grupi STEROIDI $3,97 \pm 1,99$ dana. U obje skupine najkraće liječenje trajalo je 2 dana, a najduže 11 dana. Usporedbom skupine NSPUL i KORTIKO nije ustvrđena statistički značajna razlika ($P=0,99$, Mann Whitney U test).



Slika 3. Grafički prikaz trajanja bolničkog liječenja (dani) u skupini NSPUL i KORTIKO

Ishod operacijskog liječenja

Ishod operacijskog liječenja ocijenjen je prema dva parametra značajna za vlasnika pacijenta: mogućnosti samostalnog mokrenja i kretanju. Podatci o ishodu operacijskog liječenja poznati su za 61,54 % (64/104) pacijenata, dok su za 38,46 % (40/104) pacijenata nepoznati. Unutar skupine H bilo je 75,86 % (22/29)

pacijenata s vidljivim znacima oporavka i 24,14 % (7/29) bez znakova oporavka. U skupini NH, u njih 88,57 % (31/35) zabilježenisu znaci oporavka dok u 11,43 % (4/35) nisu. Usporedbom skupina H i NH, nije nađena statistički značajna razlika ($P=0,99$, Hi kvadrat test).

Trajanje oporavka nakon operacijskog liječenja

Od ukupnog broja pacijenata, podatci o trajanju oporavka poznati su za 46 % (48/104) pacijenata. U skupini H medijan trajanja oporavka pacijenata iznosio je 10 dana (interkvartilnog raspona 10-14). U skupini NH medijan oporavka iznosio je 18 dana (interkvartilnog raspona 10,5-31,5). Uspoređujući H i NH skupinu, uočena je statistički značajna razlika u trajanju oporavka ($P=0,0329$, Mann Whitney U test).

Rasprava

Prema dosadašnjim spoznajama, GS sindrom širok je pojam koji obuhvaća degeneraciju međukralježničnog diska u T3-L3 segmentu kralježnice koja rezultira hernijacijom, a manifestira se različitim stupnjevima neurološkog deficita. U ovom istraživanju, od ukupno 154 psa zaprimljenih na KKOO i liječenih zbog bolesti kralježnice, 104 psa liječena su zbog GS sindroma. Packer i sur. (2013.) u svom istraživanju ustvrdili su GS sindrom u 79 pacijenata, od ukupno 129 na kojima je provedeno istraživanje. Uzimajući u obzir prethodno navedene podatke možemo pretpostaviti da je razlog većeg broja pacijenata s GS sindromom u našem istraživanju veći uzorak pacijenata.

Kada govorimo o spolnoj predispoziciji za GS sindrom, dosadašnja istraživanja ne pokazuju značajnu razliku u broju obolijevanja mužjaka u usporedbi sa ženka. Međutim, analiza podataka u našem istraživanju pokazala je značajnu razliku u pojavnosti GS sindroma u muških jedinki u usporedbi

sa ženka i to u omjeru 71,15 % : 28,85 %. Slične rezultate prikazao je i Priester (1976.). On je uočio veću pojavnost bolesti diska u mužjaka u odnosu na ženke, ali i u kastiranih ženki u odnosu na nekastirane. Dobivene rezultate objasnio je pozitivnom ulogom estrogena na očuvanje diska i pretpostavkom da se povećanjem tjelesne težine mogućnosti za pojavu bolesti diska povećavaju. S obzirom na visok broj muških jedinki u našem istraživanju tu pretpostavku možemo primijeniti i na naš rezultat.

Prosječna dob pacijenata s GS sindromom u našem istraživanju je $5,96 \pm 2,42$ godina (1-13 godina) te nije ustvrđena statistički značajna razlika u dobi između hondrodistrofičnih i nehondrodistrofičnih pasmina. Rezultat našeg istraživanja ne odgovara dosadašnjim podacima (Nečas, 1999., Brisson i sur., 2011.) prema kojima se GS sindrom u ranijoj dobi javlja u hondrodistrofičnih pasmina. Većina njih navodi da se u hondrodistrofičnih pasmina bolest javlja između treće i sedme godine, a u nehondrodistrofičnih između šeste i osme godine. Različitost rezultata objašnjavamo činjenicom da se u našem istraživanju radi o dobi kada su psi dovedeni na operacijsko liječenje, a ne o dobi kada se javljaju prvi klinički simptomi bolesti koja se navodi u dosadašnjim istraživanjima.

Prema dosadašnjim istraživanjima, jazavčari su pasmina u koje GS sindrom javlja u 45 % do 70 % slučajeva (Hoerlein 1953., Priester 1976., Brisson i sur., 2011.). U našem istraživanju, pokazalo se da je najčešća hondrodistrofična pasmina u koje se javlja GS sindrom francuski buldog u 19,61 % slučajeva, a slijede ju jazavčari, pekinški psići i mopsovi s 15,69 %. Viši postotak pojavnosti francuskih buldoga u odnosu na jazavčare objašnjavamo njihovom popularnošću prilikom izbora kućnog ljubimca u posljednjih 7 godina. Macias i sur. (2002.) navode njemačkog ovčara kao najčešću nehondro-

distrofičnu pasminu u koje se javlja GS sindrom. U njihovom istraživanju, javio se u 30 % slučajeva. U našem istraživanju, uz križane pasmine pasa kojih je bilo 66,04 %, njemački ovčar i malteški psić bili su najčešće čistokrvne pasmine u 9,43 % slučajeva.

Hondrodistrofične pasmine pasa imale su statistički značajno manju tjelesnu težinu od nehondrodistrofičnih pasmina. Maksimalna tjelesna težina u hondrodistrofičnoj skupini iznosila je 23,6 kg, a u nehondrodistrofičnoj 49 kg. Ovakva je razlika u težini između navedenih skupina očekivana s obzirom da u hondrodistrofične pasmine pasa ubrajamo male pse (npr. jazavčar, pekinški psić, itd.), dok su nehondrodistorfični pasmine veliki psi (npr. njemački ovčar, zlatni retriever, itd.).

Trajanje bolesti, odnosno kliničkih simptoma, definirano je razdobljem od trenutka kada je vlasnik uočio prve simptome do trenutka dolaska životinje na Kliniku. U našem istraživanju bilo je 75,96 % akutnih slučajeva. Brisson i sur. (2011.) u svom istraživanju ustvrdili su 88,12 % pacijenata s akutnom kliničkom slikom. Manji postotak u našem istraživanju objašnjavamo dužim vremenskim razdobljem od pojave simptoma do dolaska pacijenata na Kliniku.

Roach i sur. (2012.) navode da je u njihovom istraživanju najviše pasa (15/40) imalo četvrti stupanj neurološkog deficita koji uključuje paraplegiju uz očuvan osjet duboke boli. Rezultati tog istraživanja odgovaraju rezultatima našeg istraživanja u kojem je najveći broj pasa (65/104) također imalo četvrti stupanj deficita. Uspoređujući njihove rezultate o kontroli mokrenja pacijenata prema kojima je 10/40 pasa nije mokrilo s našim rezultatima gdje je ista pojava zabilježena u 41/104 pacijenta možemo ustvrditi da u oba istraživanja najveći broj pasa nije kontroliralo mokrenje. U našem istraživanju usporedbom

stupnja deficita i nemogućnosti mokrenja uočeno da se nemogućnost kontrole mokrenja češće javlja kod višeg stupnja neurološkog deficita. Većina istraživanja kao najčešću lokalizaciju u nehondrodistrofičnih pasmina pasa navodi L1-L2 međukralježnični prostor, a u hondrodistrofičnih pasmina T12-T13 ili T13-L1 međukralježnični prostor (Macias i sur., 2002., Roach i sur., 2012., Huska i sur., 2014.).

U našem istraživanju najčešća lokalizacija i u oba tipa pasmine pasa bila je T12-T13 i T13-L1. Razliku u lokalitetu kod nehondrodistrofičnih pasa U našem istraživanju s obzirom na druga istraživanja objašnjavamo činjenicom da je u toj grupi bilo 66,04 % pasa križane pasmine zbog čega je otežano procijeniti realno stanje.

Materijal diska u 25 % naših pacijenata nađen je na desnoj strani te u istom postotku na lijevoj strani, dok je na obje strane zabilježen u 30 % pacijenata. Brisson i sur. (2012.) navode da su u 8,2 % svojih pacijenata izveli su bilateralni pristup kako bi došli do materijala diska. Obostrani pristup u kralježnični kanal opisali su jedino Swain i Vandeveld, (1977.) kod hemilaminektomije i to samo u slučajevima kada s kontralateralne strane nije moguće pristupiti materijalu diska. U dosadašnjim istraživanjima nije opisano obostrano otvaranje međukralježničnog kanala kao standardni postupak. Zbog visokog postotka pacijenata u našem istraživanju u kojih je materijal diska nađen na obje strane, preporuka je razmotriti primjenu bilateralne hemilaminektomije kao metode izbora pri liječenju sindroma GS kralježnice.

Prosječno vrijeme bolničkog liječenja u našem istraživanju iznosilo je $3,9 \pm 1,7$ (2 - 11) dana. Sličan rezultat ustvrdili su Brisson i sur. (2011.) kod kojih je prosječno trajanje bolničkog liječenja iznosilo 3,71 dan (1 - 32). Kraće trajanje bolničkog liječenja u našem istraživanju možemo objasniti činjenicom da je većina

naših pacijenata unutar 48 sati otpuštena na kućno liječenje.

Levine i sur. (2007.) u svom istraživanju o protuupalnim lijekovima korištenim u bolesti GS kralježnice ustvrdili su da psi u kojih su korišteni steroidni protuupalni lijekovi imaju manji stupanj oporavka te dulje trajanje bolničkog liječenja od onih u kojih su korišteni NSPUL. Ovisno o ranije započetoj protuupalnoj terapiji u pacijenata zaprimljeni na KKO, koji su liječeni operacijski ista terapija je nastavljena i postoperativno što je našem istraživanju rezultiralo većom primjenom NSPUL-a. Uspoređujući primjenjene lijekove s duljinom trajanja bolničkog liječenja nije ustvrđena statistički značajna razlika iz čega možemo zaključiti da odabir lijeka ne utječe na duljinu hospitalizacije.

Informacije o oporavku pacijenata retrospektivno smo prikupili iz medicinske dokumentacije arhive KKO. Od ukupnog broja pacijenata poznati su podaci za 64/104 pacijenta. Prema medicinskoj dokumentaciji 53/64 pacijenta na kontrolnim pregledima bili su pokretni te su samostalno mokrili. Roach i sur. (2012.) napravili su istraživanje u kojem su retrospektivno iz medicinske dokumentacije i rezultata anketiranja vlasnika u 39/40 pacijenata ustanovili jednak oporavak unutar 563 dana. Zbog neredovitih dolazaka na kontrolne preglede od strane vlasnika nismo bili u mogućnosti odrediti u kojem vremenskom razdoblju je oporavak postignut zbog čega su potrebna daljnja istraživanja.

Trajanje oporavka definirali smo kao vremensko razdoblje od otpusta pacijenta s bolničkog liječenja do zadovoljavajućeg povratka funkcije ekstremiteta. U našem istraživanju potpune podatke imali smo za 46 % pacijenata. Skupina H u našem istraživanju imala je statistički značajno kraći oporavak od skupine NH. Takav rezultat može biti zbog razlike u tjelesnoj težini H i NH skupine. Kao što smo već naveli u nehondrodistrofične pasmine

pasa ubrajamo velike pse u kojih su postoperativna njega i rehabilitacija znatno kompliciraniji zbog teže manipulacije nego u hondrodistrofičnih pasmina pasa.

Zaključci

Istraživanjem je, suprotno očekivanjima, dokazano da postoji spolna predispozicija u pojavi GS sindroma te da se sindrom češće javlja u mužjaka u odnosu na ženke. Kako bi se ustvrdio uzrok ova kve raspodjele i dokazao eventualni utjecaj spolnih hormona, potrebna su daljnja istraživanja.

Najveći broj pacijenata u istraživanju imao je akutnu kliničku sliku uz visok stupanj neurološkog deficita (paraplegija) i nemogućnost kontrole mokrenja. U 30 % pacijenata, materijal diska nađen je na obje strane međukralježničnog prostora, neovisno o nalazu mijelografije, a najčešća lokalizacija ekstruzije diska bili su T12-T13 i T13-L1 međukralježnični prostori. Unatoč tome što je danas dostupna slikovna dijagnostika koja je puno specifičnija i osjetljivija od mijelografije, s obzirom da je tijekom operacijskog liječenja materijal diska u jednakom broju nađen i na desnoj i na lijevo strani međukralježničnog prostora, preporuka je učiniti bilateralnu minihemilaminektomiju pri liječenju GS sindroma.

Literatura

1. BAGLEY, R. S. (2005): Basics of Treatment of Important Spinal Cord Diseases: Dogs and Cats, in *Veterinary Clinical Neurology*, Ames, IA, Blackwell.
2. BERGMAN, R., O. LANZ and L. SHELL (2000): Acute spinal cord trauma: mechanisms and clinical syndromes. *Vet. Med.* 95, 846-850.
3. BITETTO, W. V. and C. THACHER (1987): A modified lateral decompressive technique for treatment of canine intervertebral disk disease. *J. Am. Anim. Hosp. Assoc.* 23, 409-413.
4. BRISSON, B. A., D. L. HOLMBERG, J. PARENT, W. C. SEARS and S. E. WICK (2011): Comparison of the effect of single-site and multiple-site disk fenestration on the rate of recurrence of

- thoracolumbar intervertebral disk herniation in dogs. *J. Am. Vet. Med. Assoc.* 238, 1593-1600.
5. COATES, J. R. (2000): Intervertebral disk disease. *Vet. Clin. North. Am. Small. Anim. Pract.* 30, 77-110.
 6. COATES, J. R., A. G. HOFFMAN and C. W. DEWEY (2003): Surgical approaches to the central nervous system: Spine. In: *Textbook of Small Animal Surgery*. W. B. Saunders, Philadelphia, 1148-1163.
 7. COLTER, S. and N. C. RUCKER (1988): Acute injury to the central nervous system. *Vet. Clin. North. Am. Small. Anim. Pract.* 18, 545-563.
 8. COVENTRY, M. B. (1969): Anatomy of the intervertebral disk. *Clin. Orthop.* 67, 9-15.
 9. CROCK, H. V. and M. GOLDWASSER (1984): Anatomic studies of the circulation in the region of the vertebral end-plate of adult greyhounds. *Spine*, 9, 702-706.
 10. CROWE, M. J., J. C. BERSNAHAN, S. L. SHUMAN, J. N. MASTERS and M. S. BEATTIE (1997): Apoptosis and delayed degeneration after spinal cord injury in rats and monkeys. *Nat. Med.* 3, 73-76.
 11. DE LAHUNTA, A. (1983): *Veterinary Neuroanatomy and Clinical Neurology*, 3rd edition, W. B. Saunders company, Philadelphia.
 12. EVANS, H. E. and G. C. CHRISTENSEN (1979): *Miller's anatomy of the dog*, 2nd edition, W. B. Saunders company, Philadelphia, 235-239.
 13. FERREIRA, A. J. A., J. H. D. CORREIA and A. JAGGY (2002): Thoracolumbar disc disease in 71 paraplegic dogs; influence of rate of onset and duration of clinical signs on treatment results. *J. Small. Anim. Pract.* 43, 158-163.
 14. GAGE, E. D. and B. F. HOERLEIN (1968): Hemilaminectomy and dorsal laminectomy for relieving compressions of the spinal cord in the dog. *J. Am. Vet. Med. Assoc.* 152, 351-359.
 15. GAGE, E. D. (1975): Incidence of clinical disc disease in the dog. *J. Am. Anim. Hosp. Assoc.* 11, 135-138.
 16. GOGGIN, J. E., A. LI and C. E. FRANTI (1970): Canine intervertebral disk disease. Characterization by age, sex, breed and anatomic site of involvement. *Am. J. Vet. Res.* 31, 1687-1692.
 17. GOSH, P., T. K. F. TAYLOR, K. G. BRAUND and L. H. LARSEN (1976): A comparative chemical and histochemical study of the chondrodystrophoid and nonchondrodystrophoid canine intervertebral disc. *Vet. Pathol.* 13, 414-427.
 18. HALL, E. D. and D. L. WOLF (1986): A pharmacological analysis of the pathophysiological mechanisms of posttraumatic spinal cord ischemia. *J. Neurosurg.* 64, 951-961.
 19. HANSEN, H. J. (1952): A pathologic-anatomical study on disc degeneration in dog. *Acta Orthop. Scand. Suppl.* 11, 1-117.
 20. HENDRY, N. G. C. (1958): The hydration of the nucleus pulposus and its relation to intervertebral disk derangement. *J. Bone. Joint. Surg.* 40, 132-143.
 21. HOERLEIN, B. F. (1953): Intervertebral disk protrusions in the dog. Part III. Radiological diagnosis. *Am. J. Vet. Res.* 14, 275-283.
 22. HOERLEIN, B. F. (1956): Further evaluation of the treatment of disc protrusion paraplegia in the dog. *J. Am. Vet. Med. Assoc.* 129, 495-502.
 23. HOERLEIN, B. F. (1987): Intervertebral disc disease. *Veterinary Neurology*. W.B. Saunders, Philadelphia, 321-341.
 24. HUSKA, J. L., L. GAITERO, B. A. BRISSON, S. NYKAMP, J. THOMASON and W. C. SEARS (2014): Presence of residual material following mini-hemilaminectomy in dogs with thoracolumbar intervertebral disc extrusion. *Can. Vet. J.* 55, 975-980.
 25. INOUE, H. (1981): Three-dimensional architecture of lumbar intervertebral disks. *Spine*, 6, 139-146.
 26. LEVINE, J., G. LEVINE, S. JOHNSON, S. KERWIN, B. HETTLICH and G. FOSGATE (2007): Evaluation of the success of medical management for presumptive thoracolumbar intervertebral disk herniation in dogs. *Vet. Surg.* 36, 482-491.
 27. MACIAS, C., W. M. McKEE, C. MAY and J. F. INNES (2002): Thoracolumbar disc disease in large dogs: a study of 99 cases. *J. Small. Anim. Pract.* 43, 439-446.
 28. MANKIN, J. M. and F. FORTERRE (2015): Steroid use in intervertebral disc disease. In: *Advances in intervertebral disc disease in dogs and cats*. Wiley, Blackwell, 181-185.
 29. MAROUDAS, A. (1988): Nutrition and metabolism of the intervertebral disc. In: Gosh, P. (ed.) *The Biology of the intervertebral Disc II*. Boca Raton, FL, CRC Press, 1-37.
 30. MODIC, M. T., T. J. MASARYK, J. S. ROSS and J. R. CARTER (1988): Imaging of degenerative disk disease. *Radiology* 168, 177-186.
 31. NEČAS, A. (1999): Clinical aspects of surgical treatment of thoracolumbar disc disease in dogs, a retrospective study of 300 cases. *Acta Vet. Brno* 68, 121-130.
 32. OLBY, N. J., J. DYCE and J. E. F. HOULTON (1994): Correlation of plain radiographic and lumbar myelographic findings with surgical findings in thoracolumbar disc disease. *J. Small. Anim. Pract.* 35, 345-350.
 33. OLBY, N. (1999): Current concepts in the management of acute spinal cord injury. *J. Vet. Intern. Med.* 13, 399-407.
 34. OLBY, N., J. LEVINE, T. HARRIS, K. MUNANA, T. SKEEN and N. SHARP (2003): Long-term functional outcome of dogs with severe injuries of the thoracolumbar spinal cord: 87 cases. *J. Am. Vet. Med. Assoc.* 222, 762-769.
 35. PACKER, R. M. A., A. HENDRICKS, H. A. VOLK, N. K. SHIHAB and C. C. BURN (2013): How long and low can you go? Effect of conformation on the risk of thoracolumbar intervertebral disc extrusion in domestic dogs. *PLoS ONE* 8 (7).
 36. PRIESTER, W. A. (1976): Canine intervertebral disc disease - occurrence by age, breed and sex among 8,117 cases. *Clinical Epidemiology Branch, National Cancer Institute*. Bethesda, Maryland.
 37. ROACH, W. J., M. THOMAS, J. M. WEH, J. BLEEDORN and K. WELLS (2012): Residual herniated disc material following hemilaminectomy in chondrodystrophic dogs with thoracolumbar intervertebral disc disease. *Vet. Comp. Orthop. Traumatol.* 25, 109-115.
 38. SEILER, G., H. HANI, J. SCHEIDEGGER, A. BUSATO and J. LANG (2003): Staging of lumbar intervertebral

- disc degeneration in nonchondrodystrophic dogs using low-field magnetic resonance imaging. *Vet. Radiol. Ultrasound* 44, 179-184.
39. SETHER, L. A., C. NGUYEN, S. N. YU, V. M. HAUGHTON, K. C. HO, D. S. BILLER, J. A. STRANDT and J. C. EURELL (1990): Canine intervertebral discs: Correlation of anatomy and MR imaging. *Radiology* 175, 207-211.
 40. SHARP, N. J. H. and S. J. WHEELER (2005): Thoracolumbar Disc Disease, in *Small Animal Spinal Disorders*, 2nd edition, Edinburgh, Scotland, Elsevier, 121-159.
 41. SLATTER, D. (2003): *Textbook of Small Animal Surgery*, 3rd edition, W. B. Saunders company, Philadelphia.
 42. STURGES, B. K. and P. J. DICKINSON (2004): Principles of Neurosurgery. In: *BSAVA Manual of Canine and Feline Neurology*. Gloucester, United Kingdom: British Small Animal Veterinary Association, 355-367.
 43. SUMMERS, B. A., J. F. CUMMINGS and A. DELAHUNTA (1995): *Veterinary Neuropathology*. St. Louis, Mosby-Year Book.
 44. SVENSSON, G., U. S. H. SIMONSSON, F. DANIELSSON and T. SCHWARTZ (2017): Residual Spinal Cord Compression Following Hemilaminectomy and Mini-Hemilaminectomy in Dogs: A Prospective Randomized Study. *Front Vet Sci* 4: 42.
 45. SWAIN, S. F. and M. VANDEVELDE (1977): Clinical and histologic evaluation of bilateral hemilaminectomy and deep dorsal laminectomy for extensive spinal cord compression in the dog. *J. Am. Anim. Hosp. Assoc.* 170, 407-412.
 46. TAYLOR, T. K. and W. H. AKESON (1971): Intervertebral disc prolapse: A review of morphologic and biomechanical knowledge concerning the nature of prolapse. *Clin. Orthop.* 76, 57-79.
 47. TAYLOR, J. R., J. E. SCOTT, A. M. CRIBB and T. R. BOSWORTH (1992): Human intervertebral disc acid glycosaminoglycans. *J. Anat.* 180, 137-141.
 48. WIDMER, W. R. and W. E. BELVINS (1991): Veterinary myelography: a review of contrast media, adverse effects, and technique. *J. Am. Anim. Hosp. Assoc.* 27, 163-177.
 49. YU, S., V. M. HAUGHTON, L. A. SETHER, K-C. HO and M. WAGNER (1989): Criteria for classifying normal and degenerated lumbar intervertebral disks. *Radiology* 170, 523-526.

Treatment of dogs with thoracolumbar syndrome

Marija MAMIĆ, DVM, Assistant, Petra DMITROVIĆ, DVM, Assistant, Valentina PLICHTA, DVM, Assistant, Boris PIRKIĆ, DVM, PhD, Full Professor, Faculty of Veterinary Medicine University of Zagreb, Croatia; Tajna KOVAČ, DVM, Zagreb, Croatia

Degenerative intervertebral disc disease is the most common neurological disorder affecting the canine thoracolumbar spine. The clinical records of 104 dogs with thoracolumbar disc disease treated by decompressive surgery at the Clinic of Surgery, Orthopaedics and Ophthalmology, Faculty of Veterinary Medicine, University of Zagreb during a seven-year period (January 2011 through July 2018) were reviewed. The aim of this study was to compare the chondrodystrophic and non-chondrodystrophic type according to breed, sex, age, body weight, extruded disc material site, neurological deficiency and operative findings. Most dogs had an acute clinical picture with a high degree of neurological deficiency. The French Bulldog breed was the most common chondrodystrophic type of breed for thoracolumbar syndrome, while the German Shepherd was the most

non-chondrodystrophic type of breed. Thoracolumbar syndrome was more common in males. Disk extrusion in both types of breeds appeared in the T12-T13 and T13-L1 intervertebral space. Recovery data is known for 61.53% of patients, of which 70.44% of patients achieved successful recovery. All dogs were treated by bilateral mini-hemilaminectomy by the same surgeon. In 30% of patients, irrespective of myelography findings, the disk material was observed on both sides of the intervertebral space, making bilateral mini-hemilaminectomy advisable in the treatment of dogs with breast-syndrome. These results will be used in future studies of thoracolumbar syndrome, and will also contribute to its diagnosis and treatment.

Key words: *thoracolumbar syndrome; dogs; intervertebral disc disease; bilateral mini-hemilaminectomy*